1931
Army Medical Lib

Aus dem zahnärztlichen Institut der Universität Göttingen.
(Direktor: Professor Dr. Rebel)

Tierexperimentelle Prüfung der sogenannten sbe"-Wurzelbehandlungsmethode

Inaugural-Dissertation

zur

Erlangung der zahnärztlichen Doktorwürde

der

Medizinischen Fakultät

der

Georg August-Universität zu Göttingen

vorgelegt von

Fritz Rehbein
Zahnarzt aus Hagen i. Westf.

Göttingen
Gedruckt bei August Schönhütte & Söhnen, Grone (Kr. Göttingen)
1931

Referent: Professor Dr. Rebel:

Tag der mündlichen Prüfung 18. November 1930.

Tierexperimentelle Prüfung der sogenannten „Esbe"- Wurzelbehandlungsmethode.

Im allgemeinen gilt heute in der wissenschaftlichen Zahnheilkunde der Satz, daß die freigelegte Pulpa, sei sie infiziert oder nicht, ein verlorenes Organ ist. Es ist jedoch nicht verwunderlich, daß die gewaltigen Umwälzungen in der zweiten Hälfte des 19. Jahrhunderts auf dem Gebiete der Allgemeinmedizin, die mit den Namen Koch, Lister, Virchow aufs engste verknüpft sind, nicht ohne Einfluß auf unser engeres Gebiet geblieben sind. Manche Autoren haben erneut den Gedanken der Ausheilung der freigelegten Pulpa zum Ausgangspunkt ihrer Forschungen gemacht. A. Witzel war einer der ersten, der die Lister'schen Gedankengänge der Antisepsis auf das Gebiet der Pulpabehandlung übertrug. Er glaubte anfänglich an eine »Ausheilung aller Pulpen im Irritationsstadium ohne Anwendung von Arsen« und propagierte eine Pulpentherapie im Sinne einer antiseptischen Wundbehandlung, ohne jedoch für seine theoretischen Ausführungen experimentelle Beweise zu erbringen. Millers bakteriologische Studien, Walkhoffs Forschungen auf dem Gebiete der pathologischen Anatomie der Pulpa führten dazu, daß letzterer im Jahre 1896 für die konservative Therapie der freigelegten Pulpa eintrat. Preiswerk, der die Erhaltbarkeit der freigelegten gesunden für möglich hält, glaubt, daß dies bei einer erkrankten Pulpa nicht zu erreichen ist. Heute stehen fast alle namhaften Autoren auf dem Standpunkt, daß eine Ausheilung bezw. Gesunderhaltung der freigelegten Pulpa nicht zu erlangen ist. So kommt Rebel in einer ausführlichen experimentellen Arbeit trotz Würdigung von Gysi, Miller und Dieck zu der Ueberzeugung

»Eine verletzte Pulpa muß, sei sie infiziert oder nicht, zugrunde gehen«.

Wenn also die freigelegte Pulpa ein verlorenes Organ ist, so müssen unsere Maßnahmen der sogenannten Wurzelbehandlung sich auf die Gesunderhaltung des zunächst bedrohten Gewebsbezirkes beschränken, das ist das Periodontium.

Als ursprüngliche, auf wissenschaftliche Basis sich stützende Wurzelbehandlungsmethode können wir die schon 1778 von Hunter theoretisch begründete und von Adolf Witzel systematisch ausgebaute Exstirpationsmethode ansehen, die im wesentlichen die möglichst restlose Entfernung alles erkrankten und nekrotischen Pulpengewebes aus dem Wurzelkanalsystem verlangt. Da jedoch verschiedene Faktoren wie Knickungen und Krümmungen der Kanäle, Dentikel und Petrifikationen, Differenzierungen in der Pars apicalis sowie das Variieren in der Weite und der Zahl der For. apic. in den meisten Fällen eine totale Entfernung alles Pulpengewebes nicht gestatten, stellt die sog. Exstirpationsmethode in Wirklichkeit eine hohe Amputation dar.

Diese Erkenntnis führte zu dem Vorschlag, bewußt auch technisch entfernbares Material in den Wurzelkanälen zu belassen und dieses lediglich einer chemischen Umwandlung zu unterziehen, eine Art der Wurzelbehandlung, die wir als Amputationsmethode bezeichnen. Sie ist auf A. Witzel 1773 zurückzuführen, der sie allerdings nur bei Molaren mit partiell entzündeter Pulpa anwandte. Bönnecken empfahl diese Methode in allen Fällen, wo noch keine Wärmeschmerzen aufgetreten sind. Weitere Anhänger fand die Amputationsmethode unter den Schweizer Autoren wie Hess, Lutz und O. Müller, die jedoch ebenso wie Péter, (Wien) in nicht geeigneten Fällen z. B. bei total entzündeten Pulpen auch die Exstirpationsmethode anwandten. Einer der extremsten Verfechter des Amputationsverfahrens ist Kronfeld, der sich jedoch lediglich auf klinische Erfahrungen stützt.

Die Exstirptationsmethode dem Amputationsverfahren gegenüberzustellen und beide gegeneinander auszuwerten, ist sehr

schwierig, da keines der beiden Verfahren für sich alleine allen Forderungen gerecht wird.

Der augenscheinlichste Vorteil der Amputationsmethode besteht wohl in der technischen Einfachheit des Verfahrens, was aber im Rahmen dieser Arbeit nicht gewertet werden kann. Für die Anwendung des Amputationsverfahrens spricht ferner die Ausschaltung gewisser Mängel, die der Exstirptationsmethode anhaften. Zu denken ist da an die Schädigung der Regio parodontalis während der Maßnahmen der Exstirptationsmethode. Die bei der Wurzelbehandlung gebräuchlichen Exstirptationsnadeln und Sonden richten nicht nur häufig mechanischen Schaden an, wie Gewebszerreißungen und Blutungen, sondern werden auch oft Träger einer Infektion zersetzter zurückgelassener Pulpateile und der apicalen Wurzelhaut.

Weiter wird die Behauptung erhoben, »die beste Wurzelfüllung sei die wohl konservierte Wurzelpulpa«, eine Ansicht, die in Hinsicht auf einige der zahlreichen gebräuchlichen Wurzelfüllmassen sicher nicht ganz zu Unrecht besteht, wenn wir bedenken, wie wenige z. B. den Anforderungen an eine gute Wurzelfüllung, »mangelnde Gewebsschädigung, lang antiseptische Wirkung, leichte Einführ- und Entfernbarkeit und Röntgensichtbarkeit«, (Rebel) entsprechen. Ich erinnere an eine Statistik von Kantorowicz, der bei einer röntgenologischen Nachprüfung von Normalfüllungen der Praxis einen großen Prozentsatz nur ungenügend gefüllter Wurzelkanäle fand, bei denen eine Kontinuität zwischen der Füllmasse und dem For. apic. bezw. der Pulpaabrißstelle nicht bestand. Ob allerdings die nach der Amputationsmethode mumifizierten Pulpastränge eine der Kanalwand eng anliegende und die Regio apicalis verschließende sog. ideale Wurzelfüllung darstellen, ist durchaus nicht erwiesen. So fand Fr. Péter, der nach Wiedereröffnung der Pulpahöhle amputierter Zähne die Wurzelpulpa untersuchte, bei gleicher Methodik der Amputation ganz verschiedene Resultate, manchmal zerfallene Bröckel, manchmal noch feuchte farblose Pulpen, manchmal auch die erwarteten mumifizierten Stränge. O. Müller dagegen stellte

bei seinen Versuchen mit Triopaste fest, »daß die Pulpastränge als wandständige nicht geschrumpfte oder eingetrocknete Fäden und als massive Fleischpfröpfe die Kanäle ausfüllen«. Demgegenüber hat der Anhänger der Exstirpationsmethode die Wahl des Mittels, mit dem er den Zweck der Wurzelfüllung, einen Abschluß der Regio ramificationis und der Kanalwände zum Schutz gegen eine Reinfektion durch den Wurzelkanal am besten zu erreichen hofft.

Mit der Frage, ob Exstirpation oder Amputation, eng verbunden, ist eine geeignete Vorbehandlung der Pulpa. Während nämlich vor der Amputation die Pulpa nekrotisiert werden muß, genügt in manchen Fällen für die Exstirpation sozusagen eine temporäre Desensibilisierung der Pulpa durch Lokalanästhesie. Extreme Anhänger des Lokalanästhesieverfahrens wie Schröder, Prinz, Fischer werden also schon aus dieser Erwägung die Amputation ablehnen müssen.

Wie schon eingangs erwähnt, gelten alle Maßnahmen jeglicher Wurzelbehandlung letzten Endes der Gesunderhaltung der Wurzelhaut. Die Frage, »Wie regiert das Periodontium sog. pulpaexstirpierter und pulpaamputierter Zähne, ist also für den Dauererfolg einer Wurzelfüllung ausschlaggebend. Schädigungen des apicalen und lateralen Periodontium auf Grund der Arsenwirkung, die vor allem von Heinze, Doris-Rebel, Rebel, Schröder untersucht wurde, tritt sowohl bei der Exstirpationsmethode wie bei der Amputation auf. Dabei hat das Exstirpationsverfahren den Vorzug, daß in Fällen, wo das Einbringen des Arsens in Hinsicht auf das laterale Periodont gefährlich erscheint, die Exstirpation unter Lokalanästhesie vorgenommen werden kann. Rein mechanische Zerstörungen können durch die Exstirpationsnadeln in der apicalen Wurzelhaut angerichtet werden, wenn das For. apic. recht weit ist, wie vor allem Balters hervorhebt. Bei Zähnen mit weitem For. apic. also jugendlichen Zähnen, wird daher die Amputation zunächst indiziert sein. Medikamentöse Traumata und Reizungen des Periodontium nach Exstirpation der Pulpa durch stark wirkende leicht diffundier-

bare Mittel, können heute, wo wir die schädigenden Eigenschaften solcher Medikamente kennen, leichter vermieden werden. In Bezug auf die Amputationsmethode können wir andererseits sagen, daß es kaum ein Mittel gibt, welches in allen Fällen, bei jeder Art der vorhandenen Pulpenerkrankung die zurückbelassenen Stümpfe derart verändert, daß im ganzen Kanalsystem dauernd sterile Verhältnisse gesichert und daß auch andere gewebsschädigende Faktoren, beispielsweise Zerfallsprodukte ausgeschaltet sind. Demnach besteht also immer die Möglichkeit, daß ein größerer Teil der Pulpa in lebendem, entzündlichem Zustand bleibt, wodurch eine Ausbreitung des Entzündungsprozesses auf die apicale Wurzelhaut mit ziemlicher Sicherheit erfolgt. Wenn wir die Schwierigkeit bedenken, selbst die kleinen nach Pulpaexstirpation zurückbleibenden Pulparestchen dem Periodontium gegenüber reizlos zu gestalten, wie es Feldmann erst kürzlich nachgewiesen hat, so erscheint es doch sicher gewagt, eine größere Menge selbst im sterilen Zustande einen »Fremdkörperreiz« ausübende Gewebsmasse bewußt in den Wurzelkanälen zu belassen.

Anders natürlich ist es in den Fällen, wo wir es mit einer tatsächlich gesunden auch nicht a primo infizierten Wurzelpulpa zu tun haben. Hier kann die sachgemäße Amputation versucht werden. Zu bedenken ist aber die Schwierigkeit einer einwandfreien Pulpendiagnostik, sodaß in unsicheren Fällen eher die Exstirpationsmethode indiciert sein mag.

Auf Grund unserer obigen Ausführungen können wir zur Zeit der Exstirpationsmethode im allgemeinen unter Ausschaltung des sozialen Faktors ein Plus vor dem Amputationsverfahren einräumen.

Obwohl beide Methoden nebeneinander und gewissenhaft angewandt einen gewissen klinischen Erfolg gewährleisten, überzeugen uns doch Mißerfolge davon, daß wir weit davon entfernt sind, eine völlig zufriedenstellende, stets den Knochenverschluß des Foram. apic. herbeiführende Wurzelbehandlungsmethode zu besitzen.

Ein wichtiger, früher wenig beachteter Faktor für den Erfolg einer Wurzelbehandlung, auf den Schröder, Rebel, Weber und Fischer hinweisen, ist die Reaktionsfähigkeit des periodon-

talen Bindegewebes gegenüber den Reizen der an das For. apic. herangebrachten Medikamente oder der Zerfallsprodukte der restierenden Pulpateile, die konstitutionelle Komponente des Periodontiums. Wir kennen eine Idiosynkrasie gegen Medikamente wie Arsen, Jod, Formalin, Phenol; wir wissen, daß bei manchen Allgemeinerkrankungen z. B. Tuberkulose häufig das Periodontium auf jegliche noch so gewissenhafte Maßnahmen bei der Wurzelbehandlung mit Reizerscheinungen antwortet. Es ist ebenfalls eine bekannte Tatsache, daß unter gewissen Bedingungen das Wurzelgranulom eines vorbehandelten Zahnes Ursache zu chronisch verlaufenden Organ- und Allgemeinerkrankungen geben kann, ein Krankheitsbild, das wir mit odontogener Infektion bezeichnen. Diese zwar bewiesene aber keinesfalls als Regel anzusprechende Möglichkeit veranlaßte die radikalsten Vertreter der amerikanischen »Fokal-Infektion« -Theorie zur Ablehnung aller therapeutischen Maßnahmen, die die Erhaltung pulpakranker Zähne bezwecken. In solchem Ausmaß fand die Lehre in Europa wenig Anklang. So halten O. Müller, Faber u. a. die Theorie in der von den Amerikanern dargestellten Art für übertrieben. Auch Rebel äußert in dieser Beziehung seinen Skeptizismus; er glaubt, daß andere Quellherde des Körpers wie z. B. Tonsillen und Nasennebenhöhlen sicher viel häufiger als Ausgangspunkt chronischer allgemeiner Infektionskrankheiten und infektiöser Organerkrankungen in Betracht kommen, als dentale ostitische Herde.

Dennoch brachte die Fokalinfektion-Theorie das Gute mit sich, erneut auf die Notwendigkeit einer Revision aller Wurzelbehandlungsmethoden hinzuweisen. Da die gebräuchlichen auf eine dauerantiseptische Wirkung der Wurzelfüllung fußenden Methoden in manchen Fällen eine odontogene Infektion nicht verkindern konnten, kam man zu der Ueberlegung, gleich der Allgemeinchirurgie unsere Wurzelbehandlungsmaßnahmen unter streng aseptischen Kautelen durchzuführen. Ueber die Möglichkeit einer Aseptik in der Mundhöhle gehen die Meinungen auseinander. Während Kantorowicz, Hesse u. a. diese für un-

möglich halten, glauben Fischer, Heinemann und besonders O. Müller in der Aseptik die Grundlage der modernen Pulpitisbehandlung zu erblicken.

Aus allem ergibt sich die Folgerung:

Amputieren nur gesunder Wurzelpulpen unter möglichst aseptischen Verhältnissen. Da stets mit Infektion gerechnet werden muß, soll stets unter antiseptischer Sicherung gearbeitet werden, dies ist unbedingt zu fordern.

O. Müller dagegen ist der Meinung, daß bei dem im Munde seiner Ansicht nach möglichen asept. Arbeiten auf eine dauerantiseptische Wirkung der Füllmasse verzichtet werden kann. Mit anderen Worten, daß die gesunde Wurzelpulpa fähig ist, unter aseptischer Bedeckung zu verknöchern.

Für einen großen Teil der Wurzelgranulome macht er unsere mangelhafte Methodik verantwortlich. Da erwiesenermaßen arsenikbeschickte Pulpen keimfrei sind, so kann die Infektion einer vorher gesunden Wurzelhaut nur auf unsere Wurzelbehandlungsmaßnahmen nach Exstirpation der Pulpa zurückgeführt werden. Die erste Forderung an eine Wurzelbehandlungsmethode sei demnach die Schaffung eines aseptischen Operationsfeldes, das durch gewissenhaftes Arbeiten mit sterilen Instrumenten und Kofferdam auch im Munde geschaffen werden könne. Als Wurzelfüllung fordert O. Müller eine flüssige, ohne Druck einführbare, aseptisch sterile Füllmasse, die vor allem sich dem Gewebe gegenüber vollkommen reizlos verhält und so die reparatorischen Vorgänge an der Regio ramificationis nicht beeinträchtigt. Eine Wurzelfüllmethode, die diesen Anforderungen entsprechen soll, ist die von O. Müller angegebene Wurzelfüllung »Esbe«, die dieser allerdings vorläufig nur bei Zähnen mit partiell entzündeter Pulpa angewandt wissen will.

Der operative Eingriff gestaltet sich folgendermaßen:

Nach Devitatisation der Pulpa mit »Nervarsen«, ein von Eckmann zuerst hergestelltes und von O. Müller in die Zahnheilkunde eingeführtes dosiertes kolloidales Arsenikpräparat, wird unter streng aseptischen Grundsätzen die breite Eröffnung der

Pulpakammer nebst Entfernung der Kronenpulpa durchgeführt. Die Befreiung der Kanäle von der Wurzelpulpa geschieht durch die von O. Müller angegebenen langschäftigen elastischen Bohrer, deren Köpfe denen der gebräuchlichen Rosenbohrer Nr. 1 und 2 entsprechen die sog. »Pulpabohrer« und zwar lediglich bis auf das apicale Drittel, das bewußt zurückgelassen wird. Darauf werden die Kanäle durch eine 3% ige H_2O_2-Lösung gereinigt und des weiteren erst mit 70% igem und dann mit absolutem Alkohol beschickt, von dem ein Rest in dem Kanal verbleibt. Die Füllmasse selbst, die mit kleinen Pipetten in den Kanal hochgepumpt wird, besteht nach den Angaben von O. Müller aus chemisch indifferenten Stoffen kolloidaler Natur, die bei gewöhnlicher Temperatur die Form eines flüssigen Sols besitzen. Sie stellt eine schwach alkalische dünne Harzlösung dar, in welcher Kalksalze und ein Strontiumsalz feinst verteilt sind, die im Wurzelkanal zu Gipskonsistenz erstarrt. Die Flüssigkeit ist für jede einzelne Wurzelfüllung in ein Röhrchen mit ausgezogener Spitze eingeschmolzen. Nach dem üblichen Abschluß der Wurzelfüllung mit Guttapercha und Zement erfolgt die jeweilige definitive Füllung.

Zur erperimentellen Prüfung kommt begreiflicherweise nur das Tierexperiment in Frage, dessen Resultate allerdings nur in etwa Schlüsse auf ähnliche Verhältnisse am menschlichen Gebiß zulassen.

Es wurden drei Hunde im Alter von ungefähr zwei Jahren mit ausgewachsenem und intaktem Gebiß verwandt. Von den ersten beiden Hunden kamen je zwölf Zähne zur Untersuchung und zwar die Eckzähne, die Reißzähne und die vier seitlichen oberen Schneidezähne. Von diesen blieben ein oberer Schneidezahn, ein oberer Reißzahn und ein unterer Eckzahn als Kontrollzähne unbehandelt. Die Versuchszeit, d. h. die Liegedauer der Wurzelfüllung erstreckte sich bei den einzelnen Zähnen verschieden abgestuft auf eine Woche, zwei Wochen, drei Wochen, vier-, sechs-, neun-, und zwölf Wochen. Vom dritten Hund gelangten ebenfalls zwölf Zähne zur Untersuchung, jedoch war

die Anordnung der Versuchszeiten eine andere. Die oberen Reißzähne und dritten Schneidezähne mit einer Liegedauer von zwei Wochen, die unteren Eckzähne mit einer solchen von vier Wochen und die oberen Eckzähne und unteren Reißzähne mit der längsten Liegezeit von sechs Wochen. Als Kontrollzähne blieben ein mittlerer Schneidezahn und ein unterer Praemolar.

Insgesamt kamen also 36 Zähne zur Untersuchung. Bei allen Hunden war der Röntgenbefund vor der Behandlung negativ. Die zu behandelnden Zähne wurden mit je einer Tablette Nervarsen in zwei bis fünf Tagen devitalisiert und die Wurzelfüllungen nach den Angaben von O. Müller unter aseptischen Kautelen gelegt. Ad exitum gelangte der erste Hund in Aethernarkose durch Ueberdosierung, der zweite und dritte Hund durch Injektion von 5 ccm Chloroform ins Herz. Bei der Anwendung der letzteren Methode wurde die durch Aether hervorgerufene periphere Gefäßerweiterung vermieden. Von den einzelnen Kieferhälften wurden Röntgenbilder angefertigt. Dann wurde jeder Zahn mit seinem zugehörigen Wurzelhaut- und Knochenanteil aus dem Kiefer gesägt, in Formalin fixiert, Salpetersäure decalciniert und in Celloidin gebettet. Die Längsschnitte wurden durch Zahn, Wurzelhaut und Kiefermassiv gelegt und mit Hämotoxilin-Eosin gefärbt.

Bei der nun folgenden Beschreibung der Schnitte bezeichnen wir den ersten Hund mit A, den zweiten mit B und den dritten mit C. »Wurzelfüllung-Esbe« wird durch W. E. abgekürzt.

Protokoll.

Versuchsreihe 1.: Kontrollzähne.

A. 2 | R | C, B. 2 | R | C, C. 1 | 7

Bei allen Kontrollzähnen das gleiche Bild: Pulpa normal, Periodontium sowohl apical wie lateral ohne pathologische Veränderungen, insonderheit scharf abgegrenzte Lamina cribosa des Alveolenfundus.

Versuchsreihe 2.

Liegedauer der W. E. eine Woche.

B. ⌈R: mußte wegen Perforation der mesialen Wurzel ausscheiden.

A. ⌈R: Im oberen Teil des Wurzelkanals finden wir Zahnbeinsplitter, die nicht verbacken sind. Der apicale Pulparest ist bis in die Endausläufer nekrotisch. Die Odontoblasten sind verlorengegangen. Im apicalen Periodont geringe Zellanreicherung. Innerhalb der Kieferspongiosa geringe Infiltration. Resorption des Knochens nicht vorhanden.

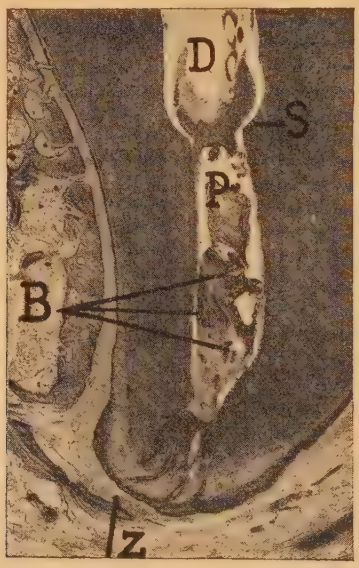

Bild 1.

A. ⌈R, Vergr. Mikrolum: 50 mm.
S = durch den Pulpabohrer geschaffene Stufe.
D = Dentinsplitter.
P = nekrotischer Pulparest.
B = Blutungen in der Pulpa.
Z = Zellanreicherung im apicalen Periodont.

Versuchsreihe 3.

Liegedauer der W. E. zwei Wochen.

A. ⌊2: Pulpa nekrotisch. Im Periodont Zellanhäufung. Verbreiterung des Periodontalspaltes. Geringer Abbau am Kieferknochen.

A. R⌋: Pulpa nekrotisch zerfallen. In den apicalen Verzweigungen zum Teil rundzellige Infiltration, desgleichen im apicalen Periodont, dessen Struktur jedoch erhalten ist. Pulpa und Wurzelhaut weisen starke Gefäßerweiterungen auf.

B. ⌊2: Pulparest strukturlos, nekrotisch. Im apicalen Periodont leichte Leukocyteninfiltration. Der Periodontalspalt ist verbreitert. Das laterale Periodont ist normal.

B. R⌋: muß aus der Serie ausscheiden, da der definitive Verschluß vorzeitig beschädigt wurde.

C. ⌊R: Der apicale Pulparest ist bis in die Ausläufer nekrotisch, die Odontoblastenschicht ist verlorengegangen. Im mesialen Wurzelkanal mit Blut verbackene Dentinsplitter, darüber Füllmasse. Im apicalen Periodont an einem seitlichen und einem apicalen Pulpaausläufer starke haufenförmige Leukozytenansammlung. Am Zement geringe Resorption. Geringe leukocytäre Infiltration und Abbau in der Spongiosa. Im apicalen Periodont der distalen Wurzel geringe Zellanreicherung. Das gleiche gilt für das laterale Periodont beider Wurzeln.

C. ⌊3: Nur die mesiale Wurzel ist aus technischen Gründen behandelt. Die Pulpa ist zellarm, nekrotisch. Im apicalen Periodont nahe den Pulpaverzweigungen mäßige Infiltration. Am Zement flache Resorptionslacunen. Pulpa der distalen Wurzel ebenfalls nekrotisch. Das apicale Periodont ist teilweise infiltriert, die Struktur ist jedoch erhalten. In der angrenzenden Kieferspongiosa an verschiedenen Stellen Leukocytenanreicherung. Geringe Resorption des Knochens vorhanden. Die laterale Wurzelhaut beider Wurzeln ist ohne pathologische Veränderungen.

C. |3: Pulpa nekrotisch. Apicales Periodontium reichlich mit Leukocyten infiltriert. Der Periodontalspalt ist verbreitert. Laterales Periodontium intakt.

C. 3|: zeigt die stärksten Veränderungen innerhalb dieser Versuchsreihe. Die Pulpa ist zellarm, nekrotisch. In den apicalen Verästelungen zum Teil Leukocyten. Im Periodont besonders an den Pulpaendigungen starke Leukocytenansammlungen. Resorptionslacunen am Zement, Verbreiterung des Periodontalspaltes und Knochenabbau. Das laterale Periodont ist intakt.

Versuchsreihe 4.

Liegedauer der W. E. drei Wochen.

A. |C: Pulpa nekrotisch, strukturlos. Gegenüber den größeren Pulpaausläufern Leukocytenanhäufungen. Flache Resorptionslacunen am Zement. Weitgehender Abbau des Knochens. Laterales Periodont normal.

B. |C: Pulpa strukturlos, zellarm. Um eines der Hauptforamina breitet sich ein größerer Infiltrationsherd im apicalen Periodont aus. Desgleichen deutliche Leukocytenanhäufungen an den anderen Pulpaverzweigungen. Resorption am Zement und Dentin. Die Struktur des lateralen Periodontiums ist unverändert.

Versuchsreihe 5.

Liegedauer der W. E. vier Wochen.

A. |3: Pulpa nekrotisch. Erhebliche Verbreiterung des Periodontalspaltes. In der apicalen Wurzelhaut diffuse Leukocyteninfiltration. Laterales Periodont ohne pathologische Veränderungen.

B. |3: scheidet aus, da der Verschluß des Zahnes vorzeitig beschädigt wurde.

C. |C: Im strukturlosen nekrotischen Pulparest Blutungsherde. Odontoblasten nicht mehr vorhanden. In den Ausläufern Leukocyten, die sich vorwiegend um die apicalen Pulpaendigungen

lokalisieren. Zement- und Dentinresorption vorhanden, desgleichen Infiltration und Einschmelzung im Kieferknochen. Das laterale Periodont ist ohne jede pathologische Veränderung.

Versuchsreihe 6.

Liegedauer der W. E. sechs Wochen.

A. $\underline{3}$|: scheidet wegen vorzeitiger Beschädigung des Verschlusses aus.

A. $\underline{C}$|: Pulparest nekrotisch, zellarm. Die Odontoblasten lassen keine Kernfärbung erkennen. In der Pulpa und im Periodont größere Blutungen. In den apicalen Pulpaverzweigungen reichliche leukocytäre Infiltration, desgleichen in der apicalen Wurzelhaut und der angrenzenden Kieferspongiosa. Das laterale Periodont ist in den oberen zwei Dritteln normal.

B. $\underline{3}$|: Rest der Pulpa stark infiltriert, Gewebsstruktur nicht mehr vorhanden. Leukocyteninfiltration auch im apicalen Periodont.

B. $\overline{C}$|: Im oberen Teil des Wurzelkanales Dentinsplitter, die mit osteoider Substenz umgeben sind. Im Pulparest Hyperämie. In den Endverzweigungen starke Leukocytenansammlungen. Die Pulpa ist in diesem Präparat nur bis zur Hälfte amputiert und zeigt teilweise Kernfärbung der Bindegewebszellen. Odontoblastenschicht teilweise erhalten. Im oberen Teil der Pulpa deutlich Makrophagen. Die apicale Wurzelhaut ist stark infiltriert, der Periodontalspalt ist verbreitert. Abbau am Zement und Knochen. Das laterale Periodont ist vollkommen intakt.

C. |$\overline{R}$: Nur die mesiale Wurzel ist behandelt. Die nekrotische Pulpa bildet eine strukturlose Masse. In den Ausläufern der Pulpa Leukocyten. Diffuse Eiterung um den ganzen Apex herum. Resorption des Zementes, Dentins und Knochens vorhanden. Reichliche Leucozyteninfiltration in der Spongiosa. Die Pulpa der distalen Wurzel ist nicht vollkommen nekrotisch. Teilweise Kernfärbung der Bindegewebszellen vorhanden. In den apicalen Ausläufern Leukocyteninfiltration. Das gleiche gilt für

die apicale Wurzelhaut. Resorption des Zementes und Knochens, jedoch nicht so ausgeprägt wie bei der mesialen Wurzel. Laterales Periodont beider Wurzeln normal.

C. $\overline{\text{R}}$|: Behandelt wurde nur die mesiale Wurzel. Die Pulpa dieser Wurzel ist nekrotisch, ohne Struktur, ohne Odontoblasten. Im apicalen Periodont reichliche Leukocytenanhäufungen, die besonders an den Pulpaendigungen ausgeprägt sind. Um den ganzen Apex Resorption des Zementes und Dentins. Infiltration und Abbau ebenfalls im Kieferknochen. Die Pulpa der distalen Wurzel ist ebenfalls nekrotisch. In der Regio parodontalis ähnliche Verhältnisse wie bei der mesialen Wurzel, Infiltrationsherde in Wurzelhaut und Spongiosa, Abbau des Dentins, Zementes und Knochens. Laterale Wurzelhaut beider Wurzeln ohne Veränderungen.

C. |C|: Im oberen Teil des Wurzelkanals Dentinsplitter. Pulpastumpf nekrotisch. Im Periodontium ähnliche Erscheinungen wie bei den vorhergehenden Zähnen dieser Serie, Leukocyteninfiltration, geringe Resorption am Zement, Dentin und Knochen.

C. |C: In der nekrotischen Pulpa größere Blutungen. Odontoblasten nicht mehr vorhanden. Die Pulpaverzweigungen sind voller Leukocyten. Im apicalen Periodont alle Merkmale einer Periodontitis. An mehreren Stellen sind größere und kleinere Einschmelzungsherde. Der Periodontalspalt ist stark verbreitert. Der Kieferknochen ist weitgehend abgebaut. Der Apex erscheint durch zahlreiche Resorptionslacunen zerklüftet. Laterales Periodont normal.

Versuchsreihe 7.

Liegedauer der W. E. neun Wochen.

A. R|: Aus technischen Gründen wurde nur die mesiale Wurzel behandelt. Im oberen Teil des Wurzelkanals befinden sich an der mesialen Wand zahlreiche Dentinsplitter. Die Pulpa ist nekrotisch. Im apicalen Periodont reichliche Leukocytenan-

sammlungen. Flache Resorptionen am Zement und Knochen. Die Pulpa der distalen Wurzel ist ebenfalls nekrotisch. Im apicalen Periodontium besonders starke Leukocytenanhäufungen an den Pulpaausläufern. Resorption des Zementes und Knochens. Laterales Periodont beider Wurzeln intakt. Der Periodontalspalt ist verbreitert.

B. R: mußte wegen Perforation in der Bifurkation ausscheiden.

Versuchsreihe 8.

Liegedauer der W. E. zwölf Wochen.

A. C: In der Kronenpulpa Dentinsplitter. In dem zellarmen nekrotischen Pulparest zahlreiche Osteoklasten. Die Pulpaendigungen sind voller Leukozyten. Der Apex ist durch weitgehende Zement- und Dentinresorptionen gezackt. Im apicalen Periodon-



Bild 2.

A C Vergr. Mikrolum: 50 mm.
L = Pulpaausläufer voller Leukocyten.
E = Einschmelzungsherde im Periodont und Knochen.

tium ist es zur Granulombildung gekommen. Der Periodontalspalt ist durch weitgehende Resorption der Kieferspongiosa verbreitert. Laterales Periodont ohne pathologischen Befund.

B. C]: Pulpareste deuten auf vollkommen nekrotische Pulpa. Starke Leukocytenansammlungen im apicalen Periodont und in der Spongiosa des Knochens lassen auf acute Periodontitis schließen. Einzelne Riesenzellen im Periost sind nicht verkennbar. Am Zement, Dentin und Knochen erhebliche Resorptionen. Selbst die peripheren Schnitte zeigen heftigen Zementabbau.

Auswertung der Versuche.

Die von O. Müller angegebene Technik der Pulpaentfernung mit langschäftigen Rosenbohrern, den sogenannten Pulpabohrern, ist geeignet, in vielen Fällen eine glatte günstigere Abrißstelle der Pulpa als die durch die bisher angewandten Exstirpationsnadeln herbeigeführte zu schaffen. Gleichzeitig wird der obere Teil des Wurzelkanales erweitert zur bequemeren Reinigung und leichteren Einführung der Wurzelfüllmasse. — Die Methodik hat jedoch auch Nachteile, so wird, worauf Feiler schon einmal hingewiesen hat, und wie das Tierexperiment es zeigt, durch die Anwendung der Pulpabohrer im Wurzelkanal eine Stufe geschaffen, die bei einer Sekundär-Infektion des Pulparestes oder der Wurzelhaut die Behandlung sehr erschwert, wenn nicht unmöglich macht, da unsere Nadeln, mit denen wir uns den Weg zum Foramen apicale zu bahnen pflegen, nunmehr auf dieser Stufe aufstoßen müssen und in ihrem Weg stark behindert werden.

Ein weiterer Nachteil der Methodik ist die Gefahr des Perforierens, die O. Müller zwar von vornherein ausschließt, die aber, wie der Tierversuch es zeigt, trotz größter Vorsicht besteht, denn die Elastizität der Pulpabohrerschäfte reicht nicht aus, in allen Fällen dem Verlauf des Wurzelkanales zu folgen. Bei schräg verlaufenden und abgebogenen Wurzeln wird der kleine scharfe Rosenbohrerkopf, der bei der gewünschten Erweiterung des Wurzelkanals schon den Widerstand des Dentins zu überwinden hat, in manchen Fällen nicht dem Verlauf der Wurzeln folgen, sondern seinen Weg geradeaus suchen und perforieren. Selbst bei einem erfahrenen und vorsichtigen Arbeiter wird diese Gefahr bestehen, wenn er nicht die Gelegenheit hat, sich vor jeder Wurzelfüllung durch ein Röntgenbild über den Verlauf des Wurzelkanals zu orientieren.

Das histologische Resultat unseres Tierexperiments entspricht nicht den histologischen Vorgängen, wie sie O. Müller nach der Anwendung der Wurzelfüllmethode »Esbe« schildert.

Daß der Verschluß des For. apic. »per reparationem« in keiner unserer Versuchsreihen festzustellen war, liegt allerdings schon in der Versuchszeit begründet, die die Höchstdauer von zwölf Wochen erreichte, während die Verknöcherung des For. apic. nach Angaben von Lutz, O. Müller, Hess, Weber erst zwei bis drei Jahre nach erfolgter Amputation eintritt. In den vorliegenden Präparaten fehlen jedoch alle Anzeichen für eine Umwandlung des Pulpastumpfes in Sekundärzement, woran sich nach O. Müller nicht nur das periodontale Gewebe, sondern auch das restierende Pulpagewebe aktiv beteiligen soll. Schon in den Präparaten der II. Versuchsreihe machen sich Merkmale einer beginnenden Periodontitis geltend wie Hyperämie und Zellanreicherung.

Die starken Blutungen in sämtlichen Schnitten vom Versuchshund A müssen wir der Abtötungsart, Ueberdosieren in Aethernarkose, zuschreiben, zumal sie bei denen der Hunde B und C, die durch Chloroforminfektion ins Herz ad exitum gebracht wurden, fehlen.

Mit jeder weiteren Versuchsreihe steigern sich die Symptome einer acuten Entzündung im apicalen Periodontium, so sehen wir bei Präparaten der Versuchsreihe III schon geringe Leukocytenanhäufungen an den Pulpaendigungen und flache Resorptionen am Zement und Knochen. Mit der Liegezeit der W. E. steigern sich die Entzündungserscheinungen; die Resorptionen werden erheblicher, auch Dentin wird abgebaut, das apicale Periodontium verliert durch immer ausgedehntere Infiltration seine Struktur, und so sehen wir bei einem sechs Wochen-Präparat schon größere und kleinere Abscesse in der apicalen Wurzelhaut sowie Makrophagen in der nekrotischen Pulpa. In der letzten Versuchsreihe schließlich hat sich das apicale Periodont eines Versuchszahnes in ein einheitliches Granulom umgebildet, während die Anwesenheit von Riesenzellen den Entzündungsgrad des Pulparestes charakterisiert.

Ehe wir nun nach der Ursache dieser Schäden suchen, möchten wir hervorheben, daß es sich bei der Wurzelbehandlungsmethode Esbe um eine sehr hohe Amputation handelt, im Gegensatz zu den bisher üblichen Verfahren der Amputation, wie sie von vielen Klinikern wie Lutz, Hess, Peckert, Hübner u. a. geübt wurde. Bei dieser Art der hohen Amputation glaubte O. Müller im Hinblick auf die Möglichkeit einer Gewebsschädigung in der Regio parodontalis auf die bisher angewandte stark wirkende Triopaste verzichten zu müssen. Er hält die indifferente Esbe-Füllung für geeigneter, das in erster Linie mit einer Wurzelfüllung erstrebte Ziel zu erreichen, nämlich eine vollkommene Erhaltung der funktionellen Fähigkeiten der Wurzelhaut.

Wie das Tierexperiment zeigt, erleiden jedoch Pulpastumpf, Periodontium und Knochen der nach der Esbe-Methode gefüllten Zähne derartige Veränderungen, die mit dem von S. Meyer, Hess u. a. beschriebenen nach Amputation eintretenden Zustand der Nekrobiose wenig Aehnlichkeit haben, und die in ihrer Art und Ausdehnung an eine spätere Gewebsregeneration bezw. Umbildung zweifeln lassen.

Bei der Frage nach der Ursache dieser Schädigungen liegt es nahe, die Anwendung des Arsen-Trioxyds verantwortlich zu machen, wenn wir uns die Arbeiten von Euler, Heinze, Rebel vor Augen führen, die ähnliche durch Arsenik hervorgerufene Schädigungen beschreiben.

Nach den umfangreichen Untersuchungen am Menschen- und Hundezahn mit Nervarsen dem von uns angewandten dosierten Arsenikpräparat, durch O. Müller, Rosenthal und Egli ist dies jedoch abzulehnen, da nach O. Müller selbst nach 7 tägiger Einwirkung von Nervarsen auf die Pulpa eines Hundezahnes keine Fortleitung auf das Periodontium im Sinne einer Schädigung festzustellen war. Da die Liegedauer des Nervarsens bei unseren Versuchen höchstenfalls 5 Tage betrug, können wir die Wurzelhautschädigungen wohl nicht der Arsenwirkung zuschreiben.

Die Füllmasse selbst können wir ebenfalls nicht als wurzelhautschädigenden Faktor ansehen, denn die Versuche O. Müller's in dieser Hinsicht, der u. a. die Füllmasse in das Gewebe vom Ohr eines lebenden Kaninchens injizierte, ohne daß später klinisch wie histologisch pathologische Veränderungen festzustellen waren, zeugen von der Reizlosigkeit der Füllmasse dem Gewebe gegenüber.

Die Wurzelhautschädigungen einem Trauma zuzuschreiben, wie wir es bei Methoden kennen, bei deren Ausführung ein Druck im Wurzelkanal ausgeübt werden muß, ist kaum angängig, wenn wir an die Leichtigkeit denken, mit der sich die flüssige Esbe-Füllung bis zur Abrißstelle bringen läßt. Außerdem wären dann die größeren Gewebsschäden kurz nach der Wurzelfüllung zu erwarten mit der Neigung, nach längerer Zeit wieder abzuklingen, während bei unserem Tierexperiment mit der Zunahme der Versuchsdauer eine Steigerung der anfänglich leichten Entzündungserscheinungen zu verzeichnen ist.

Endlich bliebe die Frage nach der Möglichkeit einer Infektion während oder nach den Maßnahmen der Wurzelbehandlung. Wie schon eingangs erwähnt, wurde unter streng aseptischen

Kautelen nach den Angaben von O. Müller gearbeitet. Abdecken des Versuchstieres mit sterilen Tüchern, Schaffung eines sterilen Operationsfeldes durch Anlegen von Kofferdamm, Benutzung nur steriler Instrumente und Materialien. Für die Sterilität der Füllmasse, die für jede Füllung in ein Glasröhrchen eingeschmolzen ist, bürgt das Schweizer-Impf- und Serum-Institut, Bern. Da eine laufende Kontrolle der Zahnverschlüsse stattfand, und alle Zähne mit lädiertem Verschluß aus den Versuchsreihen ausgeschieden wurden, kommt eine Infektion post operationem nicht in Frage. Was ist die Ursache des offensichtlichen Mißerfolges? Das naheliegendste wäre anzunehmen, daß während des Eingriffes eine Infektion erfolgt ist. Nach dem Obengesagten kann aber mit aller Sicherheit gesagt werden, daß durchaus einwandfrei gearbeitet wurde; eine grobe Infektion hat sicher nicht stattgefunden. Völlig ausschalten wird man den Zutritt von Microben nie können, damit wird aber jeder noch leistungsfähige Organismus fertig, wie wir aus vielen Tierversuchen wissen; allerdings unter einer Voraussetzung und darin erblicken wir die Deutungsmöglichkeit des Mißerfolges. Das durch den erheblichen Eingriff schon geschädigte Organ, das man praktisch als kollateralfrei bezeichnen kann, wird nur dann mit den Folgen des Trauma fertig, wenn der Wundverband antiseptische Wirkung entfaltet.

Die Wurzelhautschädigungen in der vorliegenden Form lediglich auf Wirkung der Zerfallsprodukte der einen »Fremdkörperreiz« ausübenden sterilen Pulpastümpfe zurückzuführen, erscheint zum mindesten fraglich. Wenn z. B. Feldmann, dessen Versuche neuerdings von Peckert angezweifelt werden, ähnliche Veränderungen in der Regio parodontalis beschreibt, die er lediglich auf die Wirkung der Zerfallsprodukte steriler nekrotischer Pulpareste zurückführt, so ist zu bedenken, daß Feldmann bei seinen Versuchen erstens die Exstirpation der Pulpa in Narkose vornahm, ferner den Wurzelkanal ungefüllt ließ, somit die Abrißstelle der Pulpa mit einer sezernierenden Wunde zu vergleichen ist, während bei unseren Versuchen die Pulpawunde durch die

erstarrte Füllmasse einen festen direkt anschließenden den Kontakt wahrenden Wundverband erhielt.

Aus allem ergibt sich als Ergebnis des Tierexperiments:

I. Der histologische Erfolg des Tierexperiments entspricht nicht den Resultaten O. Müllers. Die Wurzelfüllmethode Esbe war nicht imstande, schon nach einer Woche beginnende, stets zunehmende Entzündungserscheinungen im apicalen Periodontium zu verhindern, Veränderungen, die nach allen unseren Erfahrungen eine spätere Gewebsregeneration in dem von O. Müller angenommenen Sinne nicht erwarten lassen.

II. Die Technik der Maßnahmen des Esbe-Verfahrens, Anwendung der Pulpabohrer, hohe Amputation, haben neben gewissen unleugbaren Vorteilen wie intensive Reinigung der Kanalwände und Schaffung einer glatten Abrißstelle mit gleichzeitiger Erweiterung des Wurzelkanals auch Mängel, die im wesentlichen in einer Perforationsgefahr bestehen und in der Schaffung einer Stufe innerhalb des Wurzelkanals, die eine sekundäre Wurzelbehandlung erschwert.

III. Schon theoretische Erwägungen zwingen zu einer wesentlichen Einschränkung der Indikation. Alle Erfahrungen — am Menschen wie am Tier — sprechen dafür, daß nur gesunde Pulpen amputiert werden dürfen. Also nur da, wo man Sicherheit hat, daß diese Voraussetzung erfüllt ist, kann der Versuch der Amputation unter Verwendung nicht desinfizierenden Materiales in Erwägung gezogen werden.

IV. Die vorliegenden Ergebnisse der Tierversuche ergeben aber, daß dieses Verfahren nicht Erfolg hat.

Literaturverzeichnis.

1. Adloff, P: Amputation oder Exstirpation der Pulpa, D. M. f. Z. 1915, H. 1.
2. Derselbe: Einige Bemerkungen über unsere Methoden der Wurzelfüllung. D. M. f. Z. 1916, H. 10.
3. Boenecken: Zur Therapie der Pulpakrankheiten. D. M. f. Z. 1912, H. 4.
4. Balters: Ein Beitrag zur Behandlung erkrankter Zahnpulpen. V. f. Z. 1928, H. 1.
5. Baumgartner: Wurzelbehandlung und Wurzelfüllung. Ö. U. V. f. Z. 1909, S. 211 und 322.
6. Derselbe: Ergebnisse histologischer Untersuchungen nach durchgeführter Wurzelbehandlung. D. M. f. Z. 1909.
7. Derselbe: Histo-Pathologie des Foramen apicale nach durchgeführter Wurzelbehandlung. Schw. V. f. Z. 1909, S. 222,
8. Dependorf: Die Wurzelbehandlung bei erkrankter Pulpa und erkranktem periapicalen Gewebe, einschließlich der Pulpaüberkappung. Ergebn. d. gesamt. Z. 1910. H. 3.
9. Derselbe: Dto. Nachtrag 1912, H. 7.
10. Djerassi: Die Verästelungen des apicalen Wurzelkanales nebst Folgerungen, die sich daraus ergeben. V. f. Z. 1922, S. 297.
11. Eckmann: Beiträge zur Chemie des Nervarsen. Schw. M. f. Z. 1924, H. 10.
12. Derselbe: Nervarsen, Tabletten mit Arsentrioxyd in kolloidaler Form zur Devitalisation der Pulpa. Z. R. 1925, Nr. 11.
13. Egli: Die Devitalisation der menschlichen Zahnpulpa mit dosiertem, kolloiddispersiertem Arsentrioxyd. D. M. f. Z. 1927.
14. Euler: Ein eigenartiger Fall von Zementneubildung im Wurzelkanal. D. M. f. Z. 1909, H. 9.
15. Derselbe: Metaplasie der Pulpa. V. f. Z. 1921, H. 13.
16. Faber: Wurzelfüllung und Fokalinfektion. D. M. f. Z. 1928.
17. Feiler: Zur Anatomie des Foramen apicale. D. M. f. Z, 1915, H. 1.
18. Derselbe: Wurzelfüllungsmethoden. Fortschr. d. Z. 1925.
19. Feldmann: Weitere Prüfungen der Wirkung von Arzneimitteln auf das Periodont. Experimentelle Untersuchungen über die Wirkung des Thymol und Eugenol, gleichfalls der Zerfallsprodukte der Pulpa auf das Periodont. D. M, f. Z. 1927.
20. Fischer, G.: Beiträge zur Behandlung erkrankter Zähne mit besonderer Berücksichtigung der Anatomie und Pathologie der Wurzelkanäle. D. Z. i. Vortr. Leipzig 1906.

21. Derselbe: Zukünftige Behandlungswege der Pulpitis? D. M. f. Z. 1923, H. 13.
22. Derselbe: Ziele und Möglichkeiten der modernen Wurzelbehandlung. Z. R. 1929, Nr. 43.
23. Gottlieb: Einige weitere Bemerkungen zur Wurzelbehandlung. Z. R. f. Stom. 1919.
24. Hedström: Einige Gesichtspunkte zum Problem der Wurzelfüllung. Z. f. Stom. 1928.
25. Hebs: Zur Anatomie der Wurzelkanäle des menschlichen Gebisses mit Berücksichtigung der feineren Verzweigungen am For. apic. Habilitationsschrift 1916, Zürich.
26. Derselbe: Die Pulpaamputation als selbständige Wurzelbehandlungsmethode. D. Z. H. 66.
27. Heinze: Arsenstudien II. Untersuchungen über den Verbleib des Arsens nach Arsenapplikation. D. M. f. Z. 1928, H. 14.
28. Hesse: Zukünftige Behandlungswege der Pulpitis? D. M. f. Z. 1924, H. 8.
29. Kantorowicz: Wurzelbehandlung. Z. R. 1925, H. 28.
30. Leist: Ueber die Vitalität pulpenamputierter Zähne. Z. f. Stom. 1926, H. 6.
31. Meyer, S.: Ein kurzes Wort für die Amputation. Z. f. Stom. 1922, H. 9.
32. Massing: Klinisch-bakteriologische Studien zur Pulpaamputation- und Extraktion. Z. f. Stom. 1922. H. 11.
33. Müller, R.: Betrachtungen zur Frage der Wurzelfüllungen. D. Z. W. 1925' H. 13.
34. Müller, O.: Beitrag zur Amputation der Pulpa. V. f. Z. 1917, H. 2.
35. Derselbe: Histologische und bakteriologische Befunde nach Pulpaamputation. Schw. V. f. Z. 1920, H, 1.
36. Derselbe: Beitrag zur Histologie der amputierten Pulpa. Schw. V. f. Z. 1920, H. 4.
37. Derselbe: Ueber Asepsis in der konservierenden Zahnheilkunde. Schw. M. f. Z. 1922, H. 4.
38. Derselbe: Heilungsvorgänge am Foramen apicale und ihre Bedeutung für die Pulpabehandlung. Schw. M. f. Z. 1923, H. 5.
39. Derselbe: Die Devitalisation der Pulpa mit kolloidalem Arsentrioxyd. Schw. M. f. Z. 1924, H. 6.
40. Derselbe: Pulpitis und Markkanäle. Schw. M. f. Z. 1925, H. 10.
41. Derselbe: Pulpadevitalisation und Wurzelfüllung. Z. f. Stom. 1925, H. 3.
42. Derselbe: Neue Untersuchungen über die Exstirpation der Pulpa und die Wurzelfüllung. Z. f. Stom. 1927, H. 10.
43. Derselbe: Besondere konservative Behandlungsmethoden. D. Z. W. 1930, H. 16.
44. Peckert: Möglichkeit und Grenzen der Zahnerhaltung bei Pulpaerkrankungen und ihren Folgezuständen. D. Z. W. 1939, H. 16.
45. Peter: Noch ein Wort zur Pulpaamputation. Z. f. Stom. 1923.
46. Preiswerk: Die Pulpaamputation, eine klinische patho-histologische bakteriologische Studie. Oe. Ung. V. f. Z. 1901, H. 4.
47. Rebel-Doris: Arsennekrosen. Dissertation.
48. Rebel, H. H.: Ueber die Ausheilung der freigelegten Pulpa. D. Z., H. 55.

49. Rebel, H. H.: Beitrag zur inneren Zementbildung. Oe. Ung. Z. f. Stom. 1920, H. 9.
50. Derselbe: Arsenstudien. 1. Arsen oder Injektionsanästhesie. D. M. f. Z. 1924, H. 3/4.
51. Derselbe: Drei weitere tierexperimentelle Untersuchungen über die „Arsenwunde" und über die „Anästhesiewunde", zugleich ein Beitrag zur Zystengenese. D. M. f. Z. 1924.
52. Derselbe: Wurzelbehandlung und Wurzelfüllung nach Exstirpation entzündlich erkrankter Pulpen. D. M. f. Z. 1924, H. 7.
53. Derselbe: Konservierende oder chirurgische Wurzelbehandlung. D. M. f. Z. 1925, H. 4.
54. Derselbe: Pulpa und Wurzelbehandlung. V. f. Z. 1935, H. 3.
55. Derselbe: Die Deutsche Methode der Wurzelbehandlung. V. f. Z. 1926.
56. Derselbe: Klinik und Praxis der Wurzelbehandlung im Hinblick auf die Lehre von der fokalen Infektion. D. Z. W. 1929, H. 3.
57. Derselbe: Besondere konservative Behandlungsmethoden. Kurzes Diskussionsreferat. D. Z. W. 1930, H. 17.
58. Rosenthal, A.: Die Wirkung der arsenigen Säure, insbesondere des Nervarsens auf das Periodontium des Hundes. Schw. M. f. V. 1928, H. 1.
59. Scherbel: Beiträge zu den pathologischen Vorgängen der Regio apicalis. V. f. Z. 1924.
60. Schlemmer: Ueber die Wurzelbehandlung. Z. f. Stom. 1927. H. 10.
61. Schröder: Die Behandlnng pulpakranker Zähne. V. f. Z. 1924.
62. Stitzel: Experimentelle und histologische Untersuchungen zur Frage der Totalexstirpation der Pulpa mit besonderer Berücksichtigung des Verhaltens der periapicalen Gewebe zum Wurzelkanalinhalt. V. f. Z. 1922.
63. Weber: Ueber die feineren Vorgänge bei der Histogenese des Zementes. D. M. f. Z. 1925, H. 8.
64. Derselbe: Ein Beitrag zur Histologie der amputierten Pulpa. D. M. f. Z. 1925, H. 12.
65. Derselbe: Studien zur Wurzelbehandlung. D. M. f. Z. 1926, H. 7.

Lebenslauf.

Am 2. August 1904 wurde ich als Sohn des Rektors Friedrich Rehbein zu Rheda in Westfalen geboren. Die Volksschule besuchte ich vier Jahre lang in Haspe in Westfalen und danach die Oberrealschule dortselbst bis zur Reifeprüfung im März 1923. Im Sommer 1923 war ich als Volontär in einem kaufmännischen Betriebe tätig. Im W. S. 1923/24 studierte ich Jura in Münster. Von da an 8 Semester Zahnheilkunde in München, Jena, Bonn und Göttingen. Am 7. Mai 1928 bestand ich das Zahnärztliche Staatsexamen an der Universität Göttingen. Seit dieser Zeit bin ich am Zahnärztlichen Institut der Universität als außerplanmäßiger Assistent tätig.